

**ORIGINAL ARTICLE / ARTÍCULO ORIGINAL*****DIOCTOPHYMA RENALE*: EXTRARRENAL CASE DESCRIPTION IN A CANINE  
DIOCTOFIMOSIS OF ARGENTINA*****DIOCTOPHYMA RENALE*: DESCRIPCIÓN DE CASO DE DIOCTOFIMOSIS  
EXTRARRENAL EN UN CANINO DE ARGENTINA**

Marcos Javier Butti<sup>1</sup>; María Inés Gamboa<sup>1</sup>; Jonathan Terminiello<sup>1</sup>; María Florencia Luna<sup>1</sup>;  
Marianela Blanco<sup>2</sup> & Nilda Esther Radman<sup>1</sup>

<sup>1</sup>Cátedra de Parasitología Comparada, Laboratorio de Parasitosis Humanas y Zoonosis Parasitarias. Facultad de Ciencias Veterinarias (FCV). Universidad Nacional de La Plata (UNLP). La Plata, Buenos Aires Argentina. CP 1900.  
mbutti@fcv.unlp.edu.ar

<sup>2</sup>Métodos complementarios de diagnóstico, área Ultrasonografía, Facultad de Ciencias Veterinarias. Universidad Nacional de La Plata (UNLP). La Plata, Buenos Aires Argentina. CP 1900

Neotropical Helminthology, 2016, 10(2), jul-dic: 181-187.

**ABSTRACT**

Dioctofimosis is caused by the nematode parasite *Dioctophyma renale* which has an indirect cycle. The intermediate host is a freshwater oligochaete and the final hosts are wild and domestic carnivores. The adult worm usually develops in the kidney or other tissues of the definitive host. Ectopic parasite localizations complicate the diagnosis due to the lack of specific symptoms. The objective of the work was to describe a case of extra-renal dioctofimosis in a canine, its biochemistry and histopathologic parameters, emphasizing the importance of complementary methods for diagnosis, since there are currently no indirect methods sensitive to diagnose this infection.

**Keywords:** diagnosis – *Dioctophyma renale* – exploratory laparotomy – extra-renal –ultrasound

**RESUMEN**

La dioctofimosis es ocasionada por *Dioctophyma renale*, nematodo parásito de ciclo indirecto, cuyo hospedador intermediario es un oligoqueto dulceacuícola y los definitivos, carnívoros silvestres o domésticos. El verme adulto se desarrolla en el hospedador definitivo, ubicándose generalmente en el riñón, o en otros tejidos. Las localizaciones ectópicas del parásito dificultan el diagnóstico debido a la falta de sintomatología específica. El objetivo del trabajo fue describir un caso de dioctofimosis extrarrenal en un canino, los parámetros bioquímicos e histopatológicos. Se halló una masa quística adherida a cápsula renal en el polo caudal, sin comprometer el parénquima del órgano, conteniendo en su interior un ejemplar de *D. renale* macho de 26,7 cm de longitud. Este hallazgo justificaría la mayor frecuencia de formas extrarrenales en caninos, diferentes anatómicamente de los Mustélidos, hospedadores definitivos naturales del parásito. Se remarca la importancia de los métodos complementarios de diagnóstico, ya que en la actualidad no existen métodos indirectos sensibles para diagnosticar esta infestación.

**Palabras clave:** celiotomía exploratoria – diagnóstico – *Dioctophyma renale* – ecografía – extrarrenal

## INTRODUCCIÓN

La Dioctofimosis es una parasitosis ocasionada por *Dioctophyma renale* (Goeze 1782), nematodo de ciclo biológico heteroxeno, cosmopolita y zoonótico (Castellanos & Lopretto, 1990). Los hospedadores naturales de *D. renale* son los mustélidos (Barros *et al.*, 1990; Dyer, 1998; Mech & Tracy, 2001) y carnívoros ictiófagos (Acosta *et al.*, 2008; Ribeiro *et al.*, 2009; Verocai *et al.*, 2009). Sin embargo, se lo ha hallado en gran variedad de animales herbívoros, omnívoros y también en humanos (Hanjani *et al.*, 1968; Kumar *et al.*, 1972; Fernando, 1983; Vladimova *et al.*, 2002; Urano *et al.*, 2001, Measures *et al.*, 2001). En los mustélidos son raras las localizaciones extrarrenales (Dyer, 1998).

Cuando los caninos ingieren agua conteniendo el hospedador intermediario o cualquiera de los hospedadores paraténicos, los estados infestantes del nematodo (L<sub>3</sub>) quedan libres, atraviesan la pared del duodeno y migran hacia el hígado, donde mudan a L<sub>4</sub>. Pasan a cavidad peritoneal, donde mudan por última vez. Luego alcanzan el riñón derecho, donde maduran sexualmente e inician la oviposición. Los huevos fecundados son eliminados a través de la orina del hospedador definitivo, con una supervivencia de hasta 5 años (Mace & Anderson, 1975; Fyvie, 1971). El Período prepatente en caninos varía entre 135 y 180 días (Mace & Anderson, 1975; OPS, 2003).

Se cita como causa de localizaciones extrarrenales la ruta que realizan las L<sub>3</sub> en su trayecto. Si atraviesan la pared gástrica por su curvatura menor, los adultos se localizarían en cavidad abdominal, mientras que si lo hacen a través de la curvatura mayor se ubicarían en el riñón izquierdo (Osborne *et al.*, 1969).

Esta parasitosis es endémica en la región nordeste del país y en la costa del Río de La

Plata, Argentina. Estudios realizados recientemente muestran una prevalencia de *D. renale* en caninos machos de 42,1% (Burgos *et al.*, 2014).

La dioctofimosis puede cursar en forma asintomática al compensar la función el riñón sano, o manifestarse por cólicos renales, hematuria, adelgazamiento progresivo, vómitos, diarrea, deshidratación, etc. El número de ejemplares por hospedador y las localizaciones ectópicas en hígado, estómago, región inguinal, glándula mamaria, etc., varían el cuadro clínico (Nava, 1964; Ortega, 1969; Osborne *et al.*, 1969; Fyvie, 1971; Morini & Grillo Torrado, 1978; Barriga, 1982; Samuel *et al.*, 1990; Burgos & Radman, 2008).

El objetivo del presente trabajo fue describir un caso de dioctofimosis extrarrenal en un canino del Municipio de Ensenada, Provincia de Buenos Aires, República Argentina.

## MATERIALES Y MÉTODOS

En el marco del proyecto de Voluntariado Universitario “Prevención de zoonosis parasitarias” durante el año 2014 se asistió mensualmente al barrio “El Molino”, ubicado en el Municipio de Ensenada, Provincia de Buenos Aires, República Argentina (34° 49' S, 57° 58' W). Se trata de una población carenciada que habita viviendas precarias en una zona ribereña e inundable, con eliminación de líquidos residuales en zanjás y alta densidad de caninos. Los anegamientos no se producen por lluvias sino por el viento del sudeste (Sudestada), que provoca el rebalse del Río de La Plata, sumado a la falta de obras de infraestructura y un proceso creciente de ocupación con uso residencial, que incrementan la condición de vulnerabilidad del área. Además, el suelo arcilloso no permite la infiltración del agua de lluvia, provocando inundaciones cíclicas. Se realizaron jornadas

educativo-sanitarias programadas para realizar diagnósticos parasitológicos en los caninos del área.

Reseña: Se presentó a la consulta un canino macho, de raza Bóxer, entero, 7 años de edad.

Examen clínico: El paciente presentaba pelo hirsuto y leve disminución del peso corporal.

Se extrajeron 5 ml de sangre por punción venosa, previa asepsia de la vena cefálica del animal para la realización del test de Knott (Knott, 1939), hemograma completo y la determinación de urea (método enzimático) y creatinina (método colorimétrico) (Henry, 1991).

Se realizó una ecografía abdominal. Posteriormente al diagnóstico se practicó la celiotomía exploratoria. (Williamms & Jacqui, 2009; Fossum, 2004). Previamente se obtuvo el consentimiento informado del propietario para realizar la toma de muestras de sangre y tratamiento quirúrgico, siguiendo las normas éticas para el manejo de animales.

## RESULTADOS

Se utilizó un ecógrafo Sonoescape A6, con transductor microconvex de 5-8 MHz, realizando una evaluación abdominal completa, con el paciente posicionado en decúbito izquierdo y derecho. Se observó en el área de proyección del polo caudo-medial del riñón derecho una imagen redondeada de 5 x 4 cm de diámetro, con bordes ecogénicos, definidos y lisos, con contenido anecoico y múltiples estructuras de forma tubular y circular, de bordes ecogénicos. La imagen observada sugirió la presencia de quiste subcapsular renal con presencia de *D. renale* en su interior, observado en corte transversal y longitudinal. El resto del riñón derecho presentó forma y tamaño normal, contorno

definido y liso, ecogenicidad cortical y relación corticomedular conservadas, cálices medulares anecoicos, y seno renal sin alteraciones. El riñón izquierdo, así como el resto de las vísceras abdominales no presentaban alteraciones al momento del estudio.

El hemograma, la química sanguínea y parámetros renales no manifestaron alteraciones. El test de Knott fue positivo para microfilarias de *Dirofilaria immitis* (Leidy, 1856). El paciente fue derivado a cirugía.

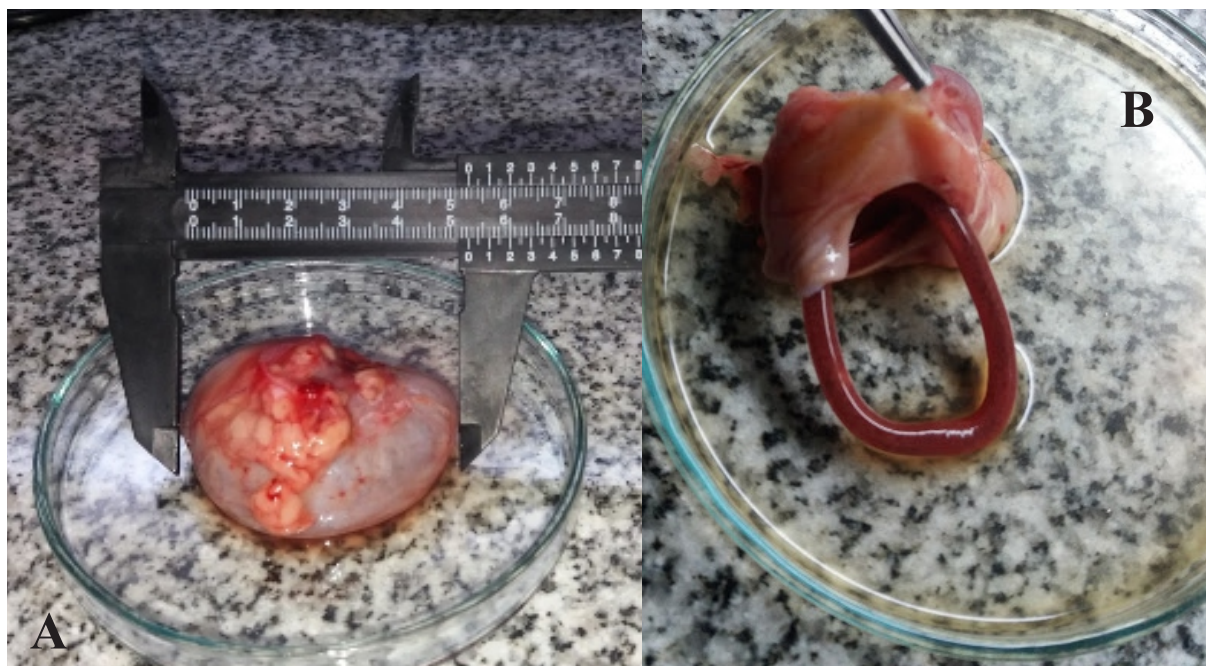
Mediante abordaje por línea media se procedió a realizar la celiotomía exploratoria. Una vez abordada la cavidad abdominal, se exploró la región parieto-mesoduodenal. Luego de remover el duodeno y su meso hacia la línea media, se visualizó el riñón derecho. Dicho órgano presentaba en su polo caudal una masa blanda, adherida, con aspecto quístico. Comenzando con la remoción, se pudo comprobar que la masa involucraba solo la cápsula renal, sin comprometer el parénquima del órgano. Luego de realizar divulsión roma, se extrajo la masa quística. Al incidir la misma se obtuvo el líquido contenido en su interior y un ejemplar de *D. renale* macho de 26,7 cm de longitud (Fig. 1A, B).

El quiste contenía 19 mL de líquido, cuyo contenido se analizó, cuyos resultados que se muestran en la tabla 1. La cápsula del quiste se conservó en formol al 10% para realizar el estudio histopatológico.

La descripción microscópica de la muestra consistía en una estructura hueca, con una amplia cavidad central. En la periferia se observó tejido conjuntivo y hacia la luz, tejido adiposo y conjuntivo laxo muy vascularizado. A lo largo de la superficie interna de la estructura, el tejido conectivo se presentó infiltrado por macrófagos espumosos grandes constituyendo una empalizada hacia la cavidad central. Periféricamente se observó abundante

infiltrado de macrófagos y en menor número linfocitos, células plasmáticas y eosinófilos. Este infiltrado celular también fué marcado en posición perivascular. Grupos de macrófagos

evidenciaron gránulos de pigmento pardodorado intracitoplasmático. Lo observado es compatible con un proceso inflamatorio granulomatoso.



**Figura 1.** A. Quiste subcapsular renal con presencia de *Diocotophyma renale*. B. Quiste subcapsular renal con presencia de un ejemplar de *Diocotophyma renale* macho.

**Tabla 1.** Determinación fisicoquímica del líquido de punción.

Parámetro	valor
Color	Pardo
Aspecto	Turbio
Glucosa	Negativo
Densidad	1020
Sangre	(+++)
pH	8
Proteínas	(+++)
Leucocitos	Negativos
Hematíes	Moderados

## DISCUSIÓN

Las áreas conectadas con ambientes acuáticos (río, zanjones, zanjas, lagunas), tienen mayor

probabilidad de desarrollar el ciclo de vida de *D. renale*, que involucra como hospedador intermediario un oligoqueto de agua dulce y como hospedadores paraténicos a peces, ranas y anguilas (Anderson, 2000). Además, la

presencia de caninos deambulando en la calle, bebiendo agua y alimentándose con peces y ranas del río y los zanjones, es característica del lugar, tal como otros autores lo observaron en otras áreas (Moriña & Ferri, 1989; Kommers *et al.*, 1999; Fiorentini & Negro, 2005).

En Argentina, la mayoría de los casos publicados son hallazgos de cirugías o necropsias (Niño, 1948; Ortega, 1969; Morini & Grillo Torrado, 1978; Mancebo & Roux, 1986; Samuell *et al.*, 1990; Perez-Tort, 2014; Ruiz *et al.*, 2014).

Los hospedadores definitivos naturales de este parásito son los mustélidos (Barros *et al.*, 1990; Dyer, 1998; Mech & Tracy, 2001). Esto se ve corroborado por la localización renal del parásito en la mayoría de los casos infectados, tanto de manera natural como experimental en ese hospedador, lo que no sucede con los caninos, que son hospedadores definitivos accidentales. Se cree que las características anatómicas del hospedador definitivo pueden influenciar la ruta migratoria de las larvas de *D. renale*. Fyvie (1971) menciona que en *Mustela vison* (Schreber, 1777) las larvas del parásito ingresan desde el duodeno al riñón derecho por contigüidad, dada la proximidad anatómica de ambos órganos en esa especie animal. Este hallazgo justificaría la mayor frecuencia de formas extrarrenales en caninos, diferentes anatómicamente. Mace & Anderson (1975) verificaron por infección experimental de visones, el paso de las larvas por el estómago, hígado y cavidad peritoneal antes de llegar al riñón. La larva penetra la pared del duodeno de *M. vison* y pasa a la cavidad abdominal antes de entrar como adulto al riñón derecho.

Las localizaciones ectópicas del parásito dificultan el diagnóstico debido a la falta de sintomatología específica. En la actualidad no existen métodos de diagnóstico indirecto sensibles. De todos modos, la ultrasonografía

mostró ser un método diagnóstico eficaz (Nava, 1964; Ortega, 1969; Pedrassani *et al.*, 2010).

Varios autores indican que son frecuentes las localizaciones renales y extrarrenales de esta parasitosis en los caninos, lo cual debe tenerse en cuenta en la práctica de la medicina veterinaria, tanto por el aumento en la incidencia de esta helmintiasis en las mascotas, como por la posible presentación sin signos clínicos. De ahí la sugerencia de informar a los dueños de pacientes que esta parasitosis se encuentra en el medio en que vive su mascota, con el riesgo de transmisión zoonótica de la enfermedad (Chauchan *et al.*, 2016).

Es importante tener en cuenta la búsqueda de dioctofimosis en presencia de casos de filarisis caninas, ya que ambas parasitosis se hallan en el área costera del Río de La Plata. Las condiciones de humedad asociadas al ambiente ribereño, promueven la supervivencia de los hospedadores intermediarios de las filarias (*Culex* sp., *Aedes* sp., *Anopheles* sp.), como los de *D. renale* (oligoqueto dulceacuícola), facilitando así la continuidad de ambas infecciones, potencialmente zoonóticas.

## REFERENCIAS BIBLIOGRÁFICAS

- Acosta, WG, Burgos, L & Radman, NE. 2008. *Evaluación de la presencia renal y extrarrenal de Dioctophyma renale por ultrasonografía, en caninos y humanos de un área endémica*. Revista de Enfermedades Infecciosas Emergentes, vol. 3, p. 40.
- Anderson, RC. 2000. *Nematode parasites of vertebrates: Their development and Transmission*, 2<sup>nd</sup> ed. CAB Publishing, London, England, 672 pp.
- Barriga, OO. 1982. *Dioctophymosis*. In:

- Schultz, MG. *Handbook series in zoonoses*. Flórida. CRC. pp 83-92.
- Barros, DM, Lorini, ML & Persson, VG. 1990. *Diectophymosis in the little grison (Galictis cuja)*. Journal of wildlife diseases, vol. 26, pp. 538-539.
- Burgos, L & Radman, NE. 2008. *Diectophymosis*. Cap 36. En: Cacchione, R, Durlach, R, Larghi, O & Martino, P. Asociación Argentina de Zoonosis (Eds). Temas de Zoonosis IV. pp. 333-339.
- Burgos, L, Acosta, RM, Fonrouge, RD, Archelli SM, Gamboa, MI, Linzitto, OR, Linzitto, JP, Osen, BA & Radman, NE. 2014. *Prevalence of a zoonotic parasite, Diectophyma renale (Goeze, 1782), among male canines in a wild riverside area of La Plata River, Province of Buenos Aires, Republic of Argentina*. Revista de Patología Tropical, vol. 43, pp.420-426.
- Castellanos, ZJA & Lopretto, EC. 1990. *Los Invertebrados. Tomo II. Los Agnotozoos, Parazoos y Metazoos no celomados*. Librería Agropecuaria, Buenos Aires. 529 pp.
- Chauhan, S, Kaval, S & Tewari, S. 2016. *Diectophymiasis: A rare case report*. Journal of Clinical and Diagnostic Research, vol 10, pp. DD01-DD02.
- Dyer, NW. 1998. *Diectophyma renale in Ranch mink*. Journal of Veterinary Diagnostic Investigation, vol.10, pp.111-113.
- Fernando, SS. 1983. *The giant kidney worm (Diectophyma renale) infection in man in Australia*. The American Journal of Surgical Pathology, vol. 7, pp. 281-284.
- Fiorentini, JO & Negro, PS. 2009. *Madrid. Diectofimosis en perros de la ciudad de Santa Fe, Argentina*. Revista Medicina Veterinaria, vol. 86, pp. 240-242.
- Fossum, TW. 2004. *Cirugía en pequeños animales*. Ed Intermedica 2<sup>da</sup> ed. 1632 pp.
- Fyvie, A. 1971. *Diectophyma renale*, In: Davis, JW & Anderson, RC. (eds.). *Parasitic diseases of wild mammals*. Iowa State University Press, Ames, IA. pp.258-262.
- Hanjani, AA, Sadighian, A, Nikakhtar, B & . 1968. *The first report of human infection with Diectophyma renale in Iran*. Transactions of the Royal Society of Tropical Medicine and Hygiene, vol. 62, pp. 647-648.
- Henry, JB. 1991. *Todd-Sanford-Davidsohn Diagnóstico y Tratamiento Clínicos por el Laboratorio*. Tomos I y II, 8<sup>va</sup> ed. Promotora Editorial, México.
- Kommers, GD, da Silva Ilha, MR & Lombardo, CS. 1999. *Diectofimose em caes: 16 casos*. Ciencia Rural, Santa María, vol. 29, pp. 517-522.
- Knott, J.1939. *A method for making microfilarial surveys on dog blood*. Transactions of the Royal Society Tropical Medicine and Hygiene, vol. 33, pp.191-196.
- Kumar, V, Vercruysse, J & Vandesteene R. 1972. *Studies on two cases of Diectophyma renale (Goeze, 1782) infection in Chrysocyon brachyurus (Illiger)*. Acta Zoologica et Pathologica Antverpiensia, vol.56, pp. 83-88.
- Mace, TF & Anderson, RC. 1975. *Development of the giant kidney worm, Diectophyma renale (Nematoda: Diectophymatoidea)*. Canadian Journal of Zoology, vol. 53, pp.1552-1568.
- Mancebo, OA & Roux, JP. 1986. *Diectofimosis canina en Formosa (Argentina)*. Veterinaria Argentina, vol. 3, pp. 227-228.
- Mech, LD & Tracy, SP. 2001. *Prevalence of giant kidney worm (Diectophyma renale) in Wild Mink (Mustela vison) in Minnesota*. The American Midland Naturalist, vol. 145, pp. 206-209.
- Measures, LN. 2001. *Diectophymatosis*. In: Samuel, WM, Pybus, MJ & Kocan, AA. *Parasitic Diseases of Wild Mammals*. 2<sup>da</sup> ed. Iowa State University Press: USA.

- pp. 357-364.
- Moriena, RA & Ferri GM. 1989. *Diagnóstico y prevalencia de la dioctofimosis canina en Corrientes, Resistencia y localidades aledañas*. Veterinaria Argentina, vol. 59, pp. 604-607.
- Morini, E & Grillo Torrado, C. 1978. *Pluriparasitismo abdominal en perro por D. renale*. Asociación de Veterinarios Españoles Especialistas en Pequeños Animales, vol. 1, pp 6-9.
- Nava, A. 1964. *Singulare localizzazione di Dioctophyme renale nella borsa ovarica di una cagna*. Vet Milano, vol. 13, pp. 109-19.
- Niño, SL. 1948. Nueva observación de *D. renale* en perros de Buenos Aires. Revista Medicina Veterinaria y Parasitología, vol. 7, pp. 1-4.
- Organización Panamericana de la Salud. (OPS). 2001. Zoonosis y enfermedades transmisibles comunes al hombre y a los animales. Volumen III. Parasitosis. 3<sup>a</sup> edición. Publicación Científica y Técnica N° 580. 423 pp.
- Ortega, CF. 1969. *Dioctofimosis canina: descripción de un caso clínico*. Analecta Veterinaria, vol. 1, pp. 45-51.
- Osborne, CA, Stevenes, JB, Hanlon, GF, Rosin, E & Bemrick WJ. 1969. *Dioctophyma renale in a dog*. Journal of the American Veterinary Medical Association, vol.155, pp. 605-620.
- Pedrassani, D, Pilati C, Taques Wend SB, Machado, RZ, do Nascimento, AA. 2010. Diagnóstico ultrasonográfico de infección intensa por *Dioctophyme renale* em rim esquerdo de cão relato de caso. Clínica Veterinária, vol. 15, pp. 74-80.
- Pérez-Tort, G. 2014. *Sola presencia de nematodes machos Dioctophyma renale (Goeze, 1782) en un canino: dificultad diagnóstica*. Veterinaria Argentina, vol. 31, pp.2-9.
- Ribeiro, CT, Verocai, GG & Tavares LE. 2009. *Dioctophyme renale (Nematoda, Dioctophymatidae) infection in the crab-eating fox (Cerdocyon thous) from Brazil*. Journal of Wildlife Diseases, vol.45, pp.248-250.
- Ruiz, MF, Zimmermann, RN, Aguirre, FO, Stassi, A & Forti, MS. 2014. *Dioctofimosis: presentación de un caso clínico*. Veterinaria Argentina, vol. 31, pp. 1-7.
- Samuell, CA, Fuse, LA & San Rome, CA. 1990. *Un caso de Dioctophyma renale en glándula mamaria de perra*. Revista de Medicina Veterinaria, vol. 71, pp. 162-164.
- Urano, Z, Hadçsegawa, H, Katsumata, T, Toriyam, K & Aoki, Y. 2001. *Dioctophymatid nematode larva found from human skin with Creeping Eruption*. Journal of Parasitology, vol. 87, pp.462-465.
- Verocai, GG, Measures, LN, Azevedo, FD, Correia, TR, Fernandes, JI & Scott, FB. 2009. *Dioctophyme renale (Goeze, 1782) in the abdominal cavity of a domestic cat from Brazil*. Veterinary Parasitology, vol.161, pp.342-344.
- Vladimova, MG, Lysenko, AI, Gorbunova, LP, Avdiukhina, TI, Konstantinova, TN & L N Romanenko, LN. 2002. [A case of dioctophymosis (Dioctophyme renale) in a girl from Arkhangelsk]. Meditsinskaia parazitologiya i parazitarnye bolezni, vol. 4, pp. 48. PMID 12557591.
- Willianms, JM & Jacqui DN. 2009. *Manual de cirugía abdominal en pequeños animales*. Ed. Ediciones S. BSAVA.

Received June 13, 2016.  
Accepted August 15, 2016.